LABOKLIN
LABOR FÜR KLINISCHE DIAGNOSTIK GMBH & CO. KG

LABOKLIN GmbH & Co. KG , Steubenstraße 4 , 97688 Bad Kissingen

Geschäftsstelle
IRV e.V.
Brunnenstraße 98
32584 Löhne
Deutschland

Untersuchungsbefund Nr.: [redacted]

Probeneingang:	05.08.2021
Datum Befund:	09.08.2021
Untersuchungsbeginn:	05.08.2021
Untersuchungsende:	09.08.2021

Tierart:	Hund
Rasse:	Rhodesian Ridgeback
Geschlecht:	männlich
Name:	Nomalanga Nakuru Bakari Dayo
Zuchtbuchnummer:	[redacted]
Chipnummer:	
Geburtsdatum / Alter:	31.01.2020
Probenmaterial:	EDTA Blut
Probenentnahme:	04.08.2021
Probennehmer:	[redacted]
Patientenbesitzer:	
EDV Nummer / Befund ID:	---

Degenerative Myelopathie - PCR

Ergebnis: Genotyp N/N (Exon 2)

Interpretation: Das untersuchte Tier ist reinerbig (homozygot) für das Wildtyp Allel. Es trägt somit nicht den Hochrisikofaktor für DM im Exon 2 des SOD1 Gens.

Erbgang: autosomal rezessiv

Bitte beachten Sie: In der Rasse Berner Sennenhund tritt auch die Mutation im Exon 1 des SOD1 Gens im Zusammenhang mit DM auf.

Hämophilie B (Faktor IX) - PCR

Ergebnis: Genotyp weiblich X(N)/X(N), männlich X(N)/Y

Interpretation: Das untersuchte Tier ist reinerbig (homozygot) für das Wildtyp Allel. Es trägt somit nicht die ursächliche Mutation für Hämophilie B im FIX-Gen.

Erbgang: X chromosomal rezessiv

Eine Korrelation zwischen dieser Mutation und der Erkrankung wurde bisher bei folgenden Rassen beschrieben: Rhodesian Ridgeback

[redacted]

LABOKLIN
LABOR FÜR KLINISCHE DIAGNOSTIK GMBH & CO. KG

Juvenile Myoklonische Epilepsie (JME) - PCR

Ergebnis: Genotyp N/N

Interpretation: Das untersuchte Tier ist reinerbig (homozygot) für das Wildtyp-Allel. Es trägt somit nicht die ursächliche Mutation für JME im DIRAS1-Gen.

Erbgang: autosomal-rezessiv

Eine Korrelation zwischen dieser Mutation und der Erkrankung wurde bisher bei folgenden Rassen beschrieben: Rhodesian Ridgeback

D-Lokus D1 (Dilution, Verdünnung)

Ergebnis für d1: Genotyp N/d1 (zuvor D/d1)

Interpretation: Das untersuchte Tier besitzt ein d1-Allel. Es ist somit mischerbig (heterozygot) für diese Variante.

Der Gesamt-Genotyp des D-Lokus-Komplex kann nur unter Einbeziehung der Testergebnisse aller bisher bekannten Allele am D-Lokus (d1, d2 und d3) eindeutig erstellt werden. Die Spezifität einiger Allele für bestimmte Rassen ist zu beachten.

Bitte beachten Sie: Die Nomenklatur der Ergebnisse wurde aus Gründen der Harmonisierung von Gentestergebnissen angepasst.

B-Lokus (braun, chocolate, liver(nose))

Diese genetische Analyse des B-Lokus erfasst die bisher für alle Rassen beschriebenen drei Varianten bd, bc und bs, sowie den jeweiligen Wildtyp als Allel N.

Variante bd

Ergebnis für bd: Genotyp N/N (zuvor B/B)

Interpretation: Das untersuchte Tier besitzt kein bd-Allel

Variante bc

Ergebnis für bc: Genotyp N/N (zuvor B/B)

Interpretation: Das untersuchte Tier besitzt kein bc-Allel.

Variante bs

Ergebnis für bs: Genotyp N/N (zuvor B/B)

Interpretation: Das untersuchte Tier besitzt kein bs-Allel.

Steubenstraße 4 · 97688 Bad Kissingen · Tel.: 09 71/ 7 20 20 · Fax: 09 71/ 6 85 46 · Geschäftsführender Gesellschafter: LABOKLIN Verwaltungs-GmbH · RG. Schweinfurt HRA 3631
Bankverbindung: Sparkasse Bad Kissingen (BLZ 793 510 10) Kto.-Nr. 311 596 19, IBAN: DE09 793 510 1000 311 596 19, SWIFT/BIC: BYLADEM1KIS
BCEE Luxembourg Kto.-Nr.1507/3600-5,IBAN: LU95 0019 1507 3600 5000, SWIFT/BIC: BCEELULL
e-Mail: info@laboklin.com · USt.ID DE206897824

Liegt eine der Varianten reinerbig (homozygot) vor, so wird das dunkle Pigment (Eumelanin) entsprechend verändert. Liegen mehrere der Varianten am B-Lokus mischerbig (heterozygot) vor, kann man keinen direkten Rückschluss auf die Ausprägung des Eumelanin ziehen.

Der Gesamt-Genotyp des B-Lokus-Komplex kann nur unter Einbeziehung der Testergebnisse aller bisher bekannten Allele am B-Lokus (bd, bc, bs, b4 und be) eindeutig erstellt werden. Die Spezifität einiger Allele für bestimmte Rassen ist zu beachten.

Bitte beachten Sie: Die Nomenklatur der Ergebnisse wurde aus Gründen der Harmonisierung von Gentestergebnissen angepasst.

Hämophilie A - Faktor VIII Defizienz - PCR

Ergebnis: Genotyp weiblich X(N)/X(N), männlich X(N)/Y

Interpretation: Das untersuchte Tier ist reinerbig (homozygot) für das Wildtyp-Allel. Es trägt somit nicht die ursächliche Mutation für Hämophilie A im FVIII-Gen.

Erbgang: X chromosomal-rezessiv

Eine Korrelation zwischen dieser Mutation und der Erkrankung wurde bisher bei folgenden Rassen beschrieben: Rhodesian Ridgeback

Chondrodysplasie (CDPA) - PCR

Ergebnis: Genotyp N/N

Interpretation: Das untersuchte Tier ist reinerbig (homozygot) für das Wildtyp Allel. Es trägt somit nicht die ursächliche Mutation für CDPA.

Erbgang: autosomal dominant

Chondrodystrophie (CDDY) und IVDD-Risiko - PCR

Ergebnis: Genotyp N/N

Interpretation: Das untersuchte Tier ist reinerbig (homozygot) für das Wildtyp Allel. Es trägt somit nicht die ursächliche Mutation für CDDY.

Erbgang: autosomal dominant

Hyperurikosurie - PCR

Ergebnis: Genotyp N/N

Interpretation: Das untersuchte Tier ist reinerbig (homozygot) für das Wildtyp-Allel. Es trägt somit nicht die ursächliche Mutation für HUU im SLC2A9-Gen.

Erbgang: autosomal-rezessiv

[redacted]

LABOKLIN
LABOR FÜR KLINISCHE DIAGNOSTIK GMBH & CO. KG

Maligne Hyperthermie (MH) - PCR

Ergebnis: Genotyp N/N

Interpretation: Das untersuchte Tier ist reinerbig (homozygot) für das Wildtyp-Allel. Es trägt somit nicht die ursächliche Mutation für MH im RYR1-Gen.

Erbgang: autosomal-dominant

Das Ergebnis gilt nur für das im Labor eingegangene Probenmaterial. Die Verantwortung für die Richtigkeit der Angaben zu den eingesandten Proben liegt beim Einsender. Gewährleistungsverpflichtungen dafür können nicht übernommen werden. Schadensersatzverpflichtungen sind, soweit gesetzlich zulässig, auf den Rechnungswert der durchgeführten Untersuchung/en beschränkt, im Übrigen haften wir nur für Vorsatz und grobe Fahrlässigkeit, soweit gesetzlich möglich.

Weitere Genveränderungen, die ebenfalls die Ausprägung der Erkrankung/Merkmale beeinflussen können, können nicht ausgeschlossen werden. Die Untersuchung/en erfolgte/n nach dem derzeitigen allgemeinen wissenschaftlichen Kenntnisstand.

Das Labor ist für die auf diesem Befund aufgeführten Untersuchungen akkreditiert nach DIN EN ISO/IEC 17025:2018
(ausgenommen Partnerlabor-Leistungen).

Probenentnahme:

Der folgende unabhängige Probennehmer (Tierarzt, Zuchtwart, u.ä.) hat durch seine Unterschrift die Probenentnahme und Überprüfung der Identität des Tieres bestätigt:

Dr. Katrin Bartelt

Zuchtverbandsrabatte wurden für rabattfähige Leistungen berücksichtigt!

Bitte beachten Sie:

Bei Anforderung einer Paketleistung sind Zertifikate nicht im Preis der einzelnen Test enthalten und müssen daher separat angefordert und berechnet werden.

Bitte geben Sie uns an, für welche Einzeltests im Paket Sie separat je ein Zertifikat kostenpflichtig bestellen möchten.

Sollten wir keine Rückmeldung erhalten werden keine Zertifikate erstellt.

Steubenstraße 4 · 97688 Bad Kissingen · Tel.: 09 71/ 7 20 20 · Fax: 09 71/ 6 85 46 · Geschäftsführender Gesellschafter: LABOKLIN Verwaltungs-GmbH · RG. Schweinfurt HRA 3631
Bankverbindung: Sparkasse Bad Kissingen (BLZ 793 510 10) Kto.-Nr. 311 596 19, IBAN: DE09 793 510 1000 311 596 19, SWIFT/BIC: BYLADEM1KIS
BCEE Luxembourg Kto.-Nr.1507/3600-5,IBAN: LU95 0019 1507 3600 5000, SWIFT/BIC: BCEELULL
e-Mail: info@laboklin.com · USt.ID DE206897824

[redacted]

LABOKLIN
LABOR FÜR KLINISCHE DIAGNOSTIK GMBH & CO. KG

Das Methoden-Abkürzungsverzeichnis finden Sie unter www.laboklin.com in der Rubrik "Leistungen".

Die Untersuchungsergebnisse beziehen sich auf das uns eingesandte Probenmaterial. Dieses war untersuchungsfähig, sofern nichts anderes angegeben ist. Die Richtigkeit der Angaben zu den Proben verantwortet der Einsender. Dieser Prüfbericht darf nur vollständig und unverändert weitergegeben werden. Abweichende Vorgehensweisen bedürfen der schriftlichen Genehmigung der Laboklin GmbH & Co. KG. Hinweis: Wer die in diesem Dokument aufgeführten Daten absichtlich so speichert oder verändert, dass bei ihrer Wahrnehmung eine unechte/verfälschte Urkunde vorliegen würde, oder derart gespeicherte oder veränderte Daten gebraucht, macht sich strafbar und muss mit juristischen Konsequenzen rechnen.

LABOKLIN ist ein nach DIN EN ISO/IEC 17025:2018 akkreditiertes Labor, mit Nummern D-PL-13186-01-01 und D-PL-13186-01-02. Diese Akkreditierung bezieht sich auf alle in der Akkreditierungsurkunde aufgeführten Prüfverfahren.

TÄ Fr. Kuder
Abt. Molekularbiologie

***** ENDE des Befundes *****

PCR-Diagnostik für equine Herpesviren

Aufgrund des aktuell erhöhten Bedarfs an PCR-Tests für EHV1 und EHV4 führen wir diese Untersuchung zur Zeit bis zu 4x täglich für Sie durch. Ergebnisse liegen in der Regel innerhalb von 1-2 Arbeitstagen nach Probeneingang im Labor vor.

Steubenstraße 4 · 97688 Bad Kissingen · Tel.: 09 71/ 7 20 20 · Fax: 09 71/ 6 85 46 · Geschäftsführender Gesellschafter: LABOKLIN Verwaltungs-GmbH · RG. Schweinfurt HRA 3631
Bankverbindung: Sparkasse Bad Kissingen (BLZ 793 510 10) Kto.-Nr. 311 596 19, IBAN: DE09 793 510 1000 311 596 19, SWIFT/BIC: BYLADEM1KIS
BCEE Luxembourg Kto.-Nr.1507/3600-5,IBAN: LU95 0019 1507 3600 5000, SWIFT/BIC: BCEELULL
e-Mail: info@laboklin.com · USt.ID DE206897824

LABOKLIN
LABOR FÜR KLINISCHE DIAGNOSTIK GMBH & CO. KG

LABOKLIN GmbH&CoKG . Postfach 1810 . DE-97668 Bad Kissingen

Tierärztl. Gemeinschaftspraxis
Dr. Katrin & Arno Bartelt
Linnenbachweg 6
49843 Uelsen
Deutschland

Untersuchungsbefund
[redacted]

Probeneingang:	05-08-2021
Untersuchungsbeginn:	05-08-2021
Datum Befund:	09-08-2021
Untersuchungsende:	05-08-2021

Angaben zum Patienten:	Hund männlich * 31-01-2020
	Rhodesian Ridgeback "Bakari Bayo"
Patientenbesitzer:	Veldhoff, Heike
Probenmaterial:	EB/Serum
Probenentnahme:	

Thyroxin-Bestimmung (T4)

Parameter	Ist-Wert	Normwert
T4 basal (LIA)	**2.2** µg/dl	1.3-4.5

Interpretation T4
Bei Werten im unteren Referenzbereich oder darunter wird zur Verifizierung einer Hypothyreose die Bestimmung von fT4 und cTSH oder ein Funktionstest empfohlen. Werte über dem Referenzbereich können auf eine Hyperthyreose hindeuten (eine Kontrolle im Abstand von 2 Wochen wird empfohlen);
Werte unter 1.0 sind stark hinweisend auf eine Hypothyreose.
Cave: Windhunde und gut trainierte Hunde zeigen häufig deutlich niedrigere Konzentrationen. Eine vorangegangene Medikamentengabe kann das Messergebnis beeinflussen.

Das Methoden-Abkürzungsverzeichnis finden Sie unter www.laboklin.com in der Rubrik "Leistungen".

Die Untersuchungsergebnisse beziehen sich auf das uns eingesandte Probenmaterial Dieses war untersuchungsfähig, sofern nichts anderes angegeben ist. Die Richtigkeit der Angaben zu den Proben verantwortet der Einsender. Dieser Prüfbericht darf nur vollständig und unverändert weitergegeben werden. Abweichende Vorgehensweisen bedürfen der schriftlichen Genehmigung der Laboklin GmbH & Co. KG.

[redacted]

LABOKLIN
LABOR FÜR KLINISCHE DIAGNOSTIK GMBH & CO. KG

Hinweis: Wer die in diesem Dokument aufgeführten Daten absichtlich so speichert oder verändert, dass bei ihrer Wahrnehmung eine unechte/verfälschte Urkunde vorliegen würde, oder derart gespeicherte oder veränderte Daten gebraucht, macht sich strafbar und muss mit juristischen Konsequenzen rechnen.

LABOKLIN ist ein nach DIN EN ISO/IEC 17025:2018 akkreditiertes Labor, mit Nummern D-PL-13186-01-01 und D-PL-13186-01-02. Diese Akkreditierung bezieht sich auf alle in der Akkreditierungsurkunde aufgeführten Prüfverfahren.

*** ENDE des Befundes ***

TÄ Fr. B. König
Abt. klin. Labordiagnostik

*** Neues aus dem Labor ***

Beim Nachweis von Taeniiden Eiern sollte ein Befall mit Echinokokken ausgeschlossen werden.
Eine Differenzierung können wir mittels einer PCR vornehmen.

Auf Wunsch informieren wir Sie gerne.

Steubenstraße 4 · 97688 Bad Kissingen · Tel.: 09 71/ 7 20 20 · Fax: 09 71/ 6 85 46 · Geschäftsführender Gesellschafter: LABOKLIN Verwaltungs-GmbH · RG. Schweinfurt HRA 3631
Bankverbindung: Sparkasse Bad Kissingen (BLZ 793 510 10) Kto.-Nr. 311 596 19, IBAN: DE09 793 510 1000 311 596 19, SWIFT/BIC: BYLADEM1KIS, BCEE Luxembourg Kto.-Nr.1507/3600-5,
IBAN: LU95 0019 1507 3600 5000, SWIFT/BIC: BCEELULL, e-Mail: info@laboklin.de · USt.ID DE206897824

Befundbogen zur ED-Röntgenuntersuchung des IRV e.V.

Röntgenuntersuchung auf Ellenbogendysplasie (ED)

33/21

Rasse: RHODESIAN RIDGEBACK RÜ ☐ HÜ ☐ [redacted]

Name des Hundes: NOMALANGA NAKURU BAHARI BAYO

[redacted] WT.: 31.1.2020

Eigentümer: HEIKE VELDHOFF

Anschrift: WEIMARER RING 21, 49828 NEUENHAUS

Datum der Röntgenaufnahme: 30.7.2021 Nr.:

Internationaler
Rassehunde-Verband e.V
Brunnenstraße 98
32584 Löhne

EINGEGANGEN
- 3. Aug. 2021

Bestätigung des Röntgenarztes

☒ Die Ahnentafel wurde vor der Röntgenaufnahme vorgelegt
☒ Die Chip- und Zuchtbuch-Nr. wurde verglichen

Dr. Katrin & Arno Bartelt
Tierärztliche Gemeinschaftspraxis
Linnenbachweg 6
49843 Uelsen
Tel.: 05942-988827 · 05942-989455

30.7.2021
Datum/ Unterschrift und Stempel des Tierarztes

Der Röntgenarzt verzichtet zugunsten des Rassehundevereins auf etwaige Urheberrechte an der Röntgenaufnahme. Die Röntgenaufnahme wird mit Einsendung Eigentum des IRV e.V. DerEigentümer/Besitzer bestätigt mit seiner Unterschrift die Identität des geröntgen Hundes.

30.7.2021
Datum/Unterschrift des Ei[redacted]

1. Blatt - Eigentümer/Besitzer
2. Blatt - IRV e.V.
3. Blatt - Gutachter

Befund der ED-Beurteilungsstelle

☒ ED 0 = frei
☐ Ü = Übergangsform
☐ ED 1 = Leichte ED
☐ ED 2 = Mittlere ED (Zuchtverbot)
☐ ED 3 = Schwere ED (Zuchtverbot)

☐ OCD
☐ FCP
☐ IPA

☐ Verdacht auf: _____

ED-Beurteilung abgelehnt wegen:

☐ mangelhafte Lagerung
☐ mangelhafte Qualität

☐ Athrosegrad: _____

Bemerkungen

GRSK e.V. Gutachter nach FCI № 98 Kerstin von Puckler (Hohenheimer Kreis: 1979-1995)

Datum / Unterschrift und Stempel Gutachter/in 13.08.21

Befundbogen zur OCD-Röntgenuntersuchung

– Osteochondrosis der Schultergelenke –

33/21

Rasse: RHODESIAN RIDGEBACK ☒ Rüde ☐ Hündin [redacted]

Name d. Hundes: NOMALANGA NAKUKU BAKARI BAYO [redacted]

[redacted] Wurftag: 21.1.2020

Eigentümer: HEIKE VELDHOFF

Anschrift: WEIMARER RING 21, 49828 NEUENHAUS

Datum der Röntgen-Aufnahme: 30.7.2021 Nr.: _____

Internationaler
Rassehunde-Verband e.V.
Brunnenstraße 98
32584 Löhne

-3. Aug. 2021

Hinweis für den Tierarzt:

Die Gelenke sollten ohne Thoraxüberlagerung medio-lateral gestreckt dargestellt sein.

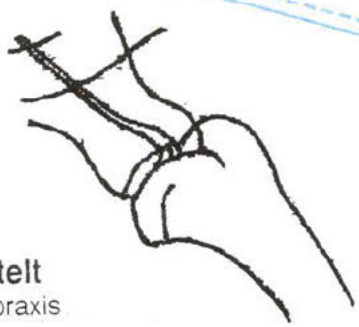

Bestätigung des Röntgenarztes:

☒ Die Ahnentafel des Hundes wurde vor der Röntgenaufnahme vorgelegt.
☒ Die Chip-/Täto- und Zuchtbuchnummer wurde verglichen.

Dr. Katrin & Arno Bartelt
Tierärztliche Gemeinschaftspraxis
Linnenbachweg 6
49843 Uelsen

30.7.2021
Datum

Unterschrift und Stempel des Tierarztes

Der Röntgenarzt verzichtet zugunsten des Rassehundeverbandes auf etwaige Urheberrechte an der Röntgenaufnahme. Die Röntgenaufnahme wird mit Einsendung Eigentum des IRV e.V. Der Eigentümer / Besitzer bestätigt mit seiner Unterschrift die Identität des geröntgten Hundes.

[redacted]

Unters[redacted]ständniserklärung

Befund der IRV-Auswertungsstelle

OCD rechtes Schultergelenk: ☐ ja ☒ nein

OCD linkes Schultergelenk: ☐ ja ☒ nein

GRSK e.V. Gutachter Nr. 99 Dr. Kirstin von Puckler Hohenheimer Kreis: 1979-1989

13.08.21
Datum

Unterschrift Gutachter des IRV e.V.

1. Blatt = Eigentümer/Besitzer
2. Blatt = IRV
3. Blatt = Gutachter

35166

Befundbogen zur HD-Röntgenuntersuchung des IRV e.V.

Röntgenuntersuchung auf Hüftgelenksdysplasie (HD)

33/21

Rasse: RHODESIAN RIDGEBACK RÜ ☒ HÜ ☐ [redacted]

Name des Hundes: NOMALANGA NAKULU BAKARI BAYO [redacted]

[redacted] WT.: 21.1.2020

Eigentümer: HEIKE VELDHOFF

Anschrift: WEIMARER RING 21, 49828 NEUENHAUS

Datum der Röntgenaufnahme: 30.7.2021 Nr.:

Internationaler Rassehunde-Verband e.V
Brunnenstraße 98
32584 Löhne

-3. Aug. 2021

Bestätigung ds Röntgenarztes

☒ Die Ahnentafel wurde vor der Röntgenaufnahme vorgelegt
☒ Die Chip- und Zuchtbuch-Nr. wurde verglichen

Dr. Katrin & Arno Bartelt
Tierärztliche Gemeinschaftspraxis
Linnenbachweg 6
49843 Lingen
Tel.: 05942-988827 · 05942-989455

30.7.21
Datum / Unterschrift und Stempel des Tierarztes

Der Röntgenarzt verzichtet zugunsten des Rassehundevereins auf etwaige Urheberrechte an der Röntgenaufnahme. Die Röntgenaufnahme wird mit Einsendung Eigentum des IRV e.V. Der Eigentümer/Besitzer bestätigt mit seiner Unterschrift die Identität des geröntgten Hundes.

[redacted]

30.7.21
Datum / Unterschrift des Eigentümers/Besitzers als Einverständniserklärung

Ausfertigung (weiß) Eigentümer/Besitzer
Ausfertigung (blau) IRV e.V.
Ausfertigung (rosa) Auswertungsstelle

						unentschieden
Beurteilung der Lagerung	gestreckte Gliedmaßen:	symmetrisch	☐	asymmetrisch	☐	☐
	gebeugte Gliedmaßen:	gut gestreckt	☒	ungenügend	☐	☐
		gut eingedreht	☒	ungenügend	☐	☐
	gebeugte Gliedmaßen:	symmetrisch	☐	asymmetrisch	☐	☐
		Becken parallel	☐	nicht parallel	☐	☐
		zum Tisch	☐		☐	☐
		Beine nach vorn	☐	Beine seitwärts	☐	☐
Beurteilung der Pfanne	Gesamteindruck:	tief	☒	flach	☐	☐
	vorderer Pfannenrand:	scharf konturiert	☒	unscharf	☐	☐
				mit Ablagerungen	☐	☐
	vordere Pfannenkontur:	rund auslaufend	☒	nach vorn abgeflacht	☐	☐
Beurteilung des Oberschenkelkopfes	Gesamteindruck:	kugelförmig	☒	abgeflacht	☐	☐
				pilzförmig	☐	☐
				eckig	☐	☐
	Sitz des Kopfes in der Pfanne:	tief	☒	subluxiert	☐	☐
				luxiert	☐	☐
Beurteilung des Oberschenkelhalses	schlank		☐	walzenförmig	☐	☐
	vom Kopf abgesetzt		☒	verkürzt	☐	☐
	scharf konturiert		☒	unscharf	☐	☐
	dicht		☒	aufgelockert	☐	☐
				Auflagerungen	☐	☐
Beurteilung des Gelenkspaltes	konzentrisch begrenzt		☒	divergierend	☐	☐
Sonstiges I Messung nach Norberg	Winkel 105° oder größer		☒	kleiner als 105°	☐	☐

Befund der HD-Beurteilungsstelle

HD A = frei ☒
HD B = Übergangsform ☐
HD C = leichte HD ☐
HD D = mittlere HD (Zuchtverbot) ☐
HD E = schwere HD (Zuchtverbot) ☐

HD-Beurteilung abgelehnt wegen:
☐ mangelhafte Lagerung (☒ mangelhafte Qualität)

Bemerkungen

GRSK e.V. Gutachter nach FCI № 98 Dr. Kerstin von Pückler Kölnerheimer Kreis, 1979-1994

Datum / Unterschrift und Stempel Gutachter/in 13.08.21

Zuchttauglichkeitsprüfung nach genauem Ausfüllen vorstehender Fragen

am 22.10.21 in Osnabrück

bestanden/~~nicht bestanden~~

Begründung für Zuchtverbot:

Formbewerterin und
Zuchtwartin im I.R.V. e.V.
Claudia Wietheger

Stempel [redacted]schrift des Zuchtricht[redacted]